

SCASEST en paciente Covid +

Antecedentes

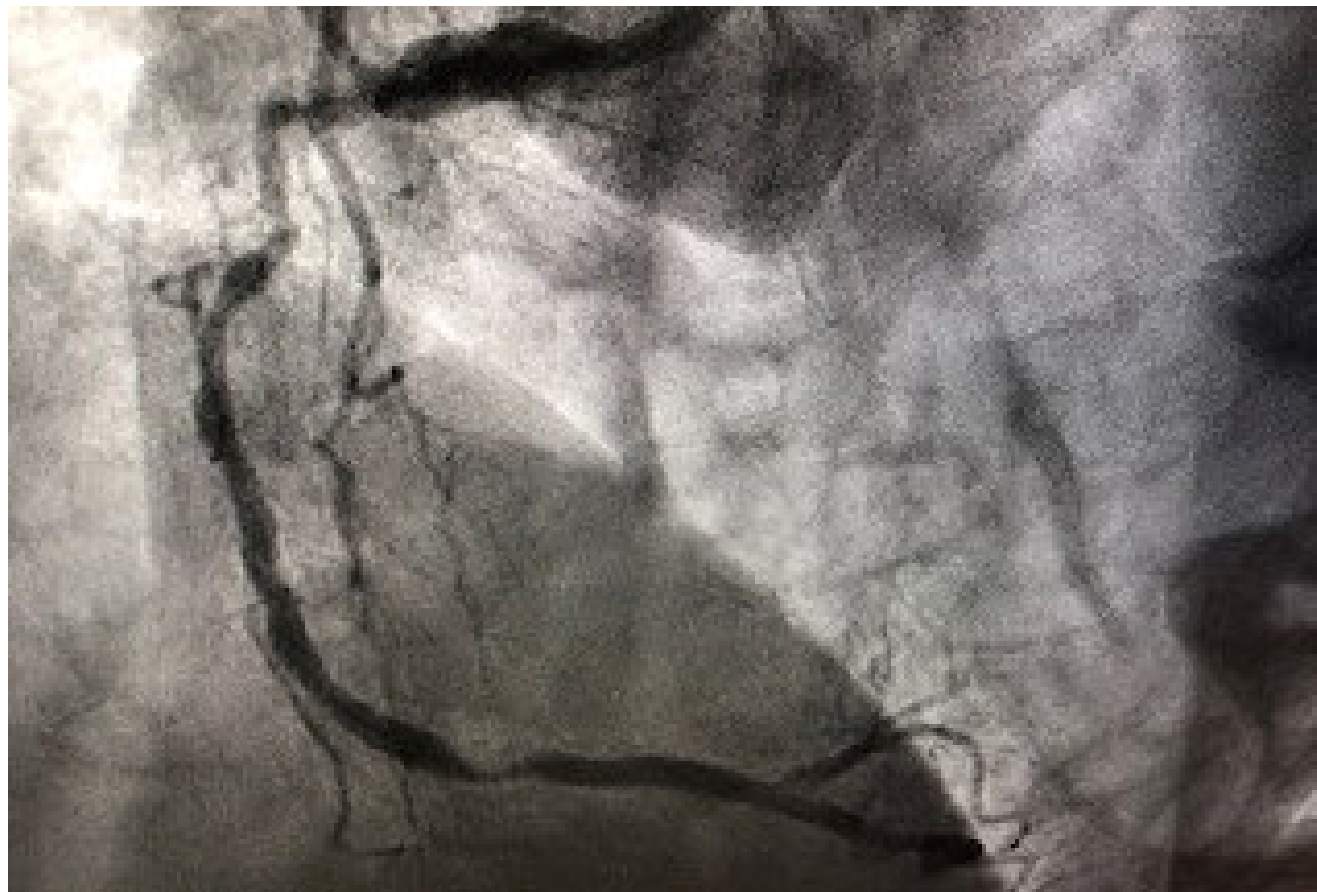- 68 años
- HTA, fumador de 15 cigarrillos/día
- EPOC leve
- SAOS en tto con CPAP
- HBP

- Tto habitual: ramipril 5 mg, duodart, spiriva.

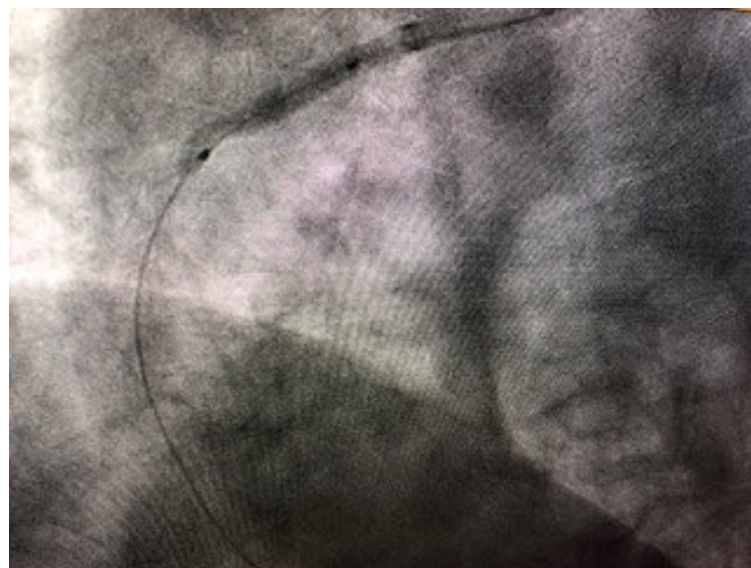
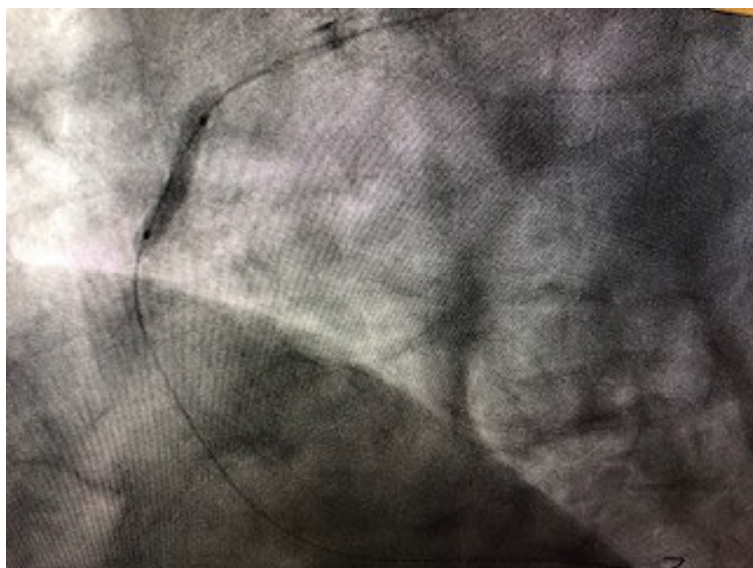Historia actual

- Ingresa por Neumonía bilateral por SARS COV2, con hipoxemia inicial sin necesidad de ventilación mecánica y con buena evolución inicial con corticoterapia y remdesivir.
- En el día 5 de ingreso presenta dolor torácico de perfil isquémico con signos eléctricos de isquemia superepicárdica inferolateral.
- Se indica cateterismo

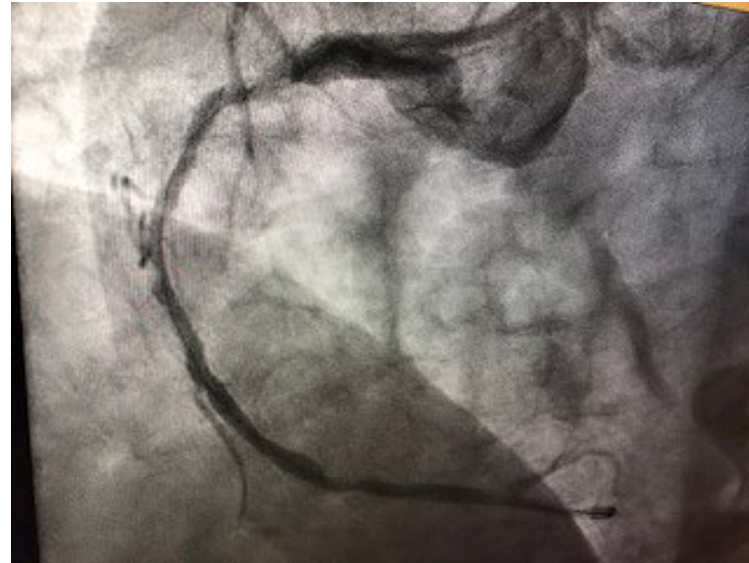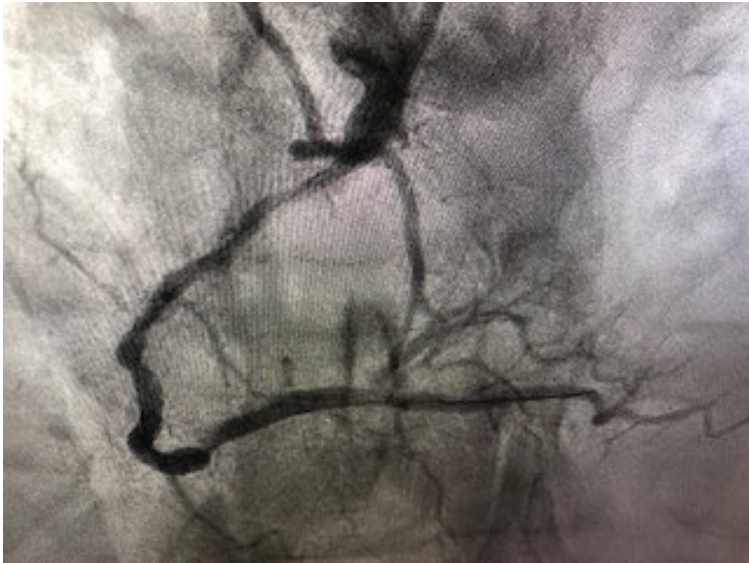Coronariografía

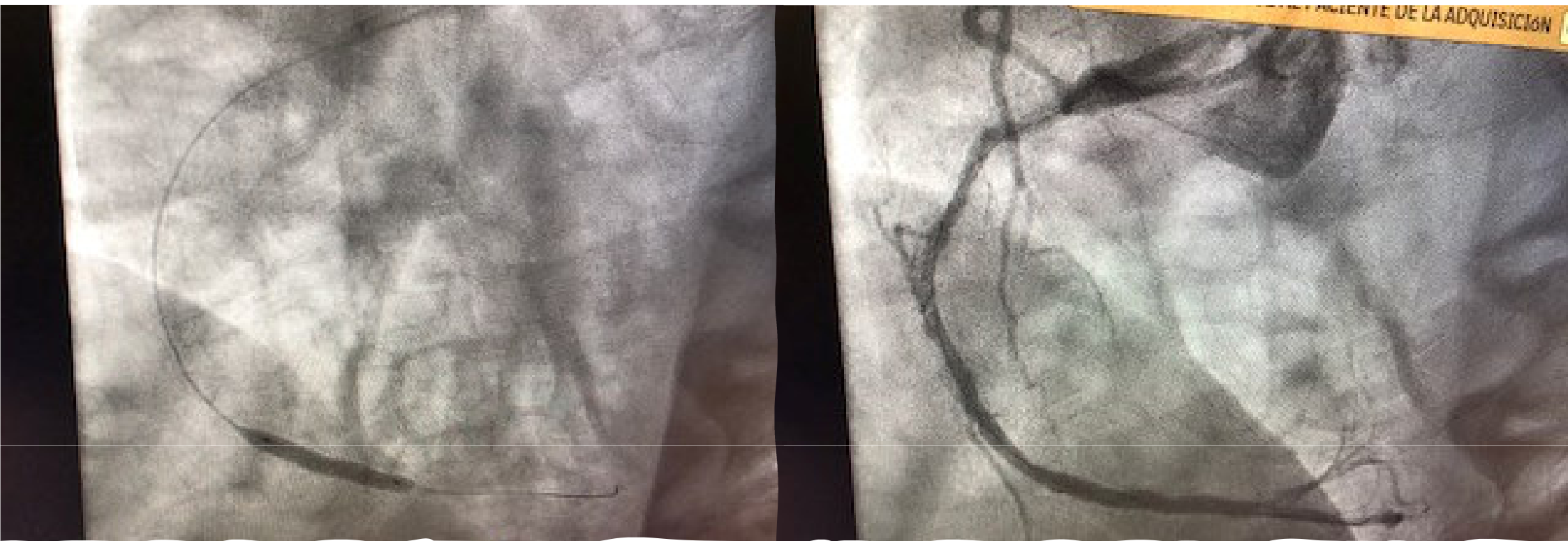

Tratamiento



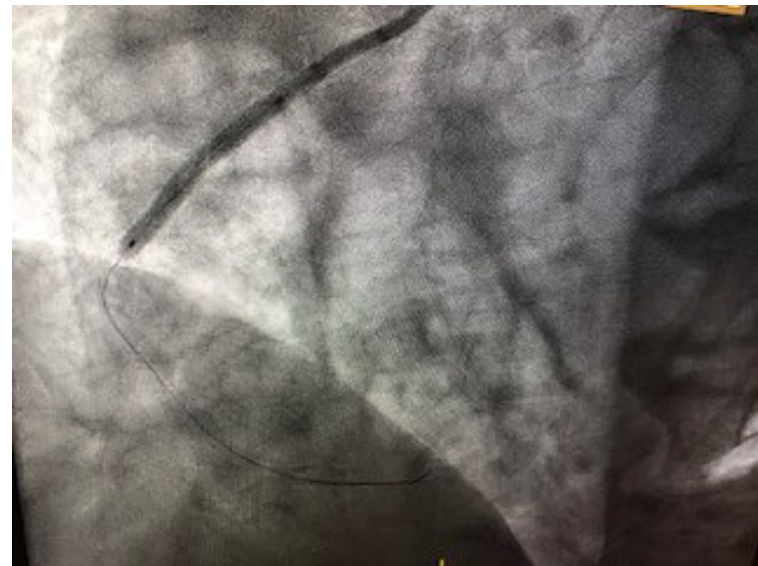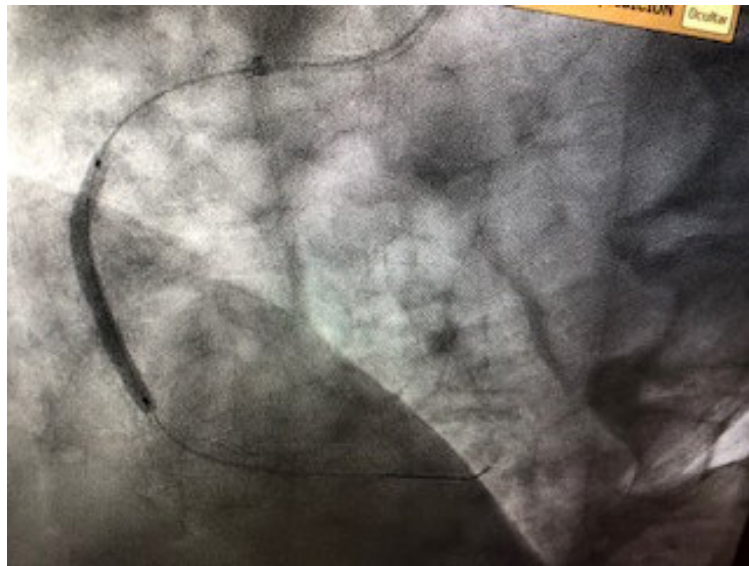Post ACTP con balón semicompliante



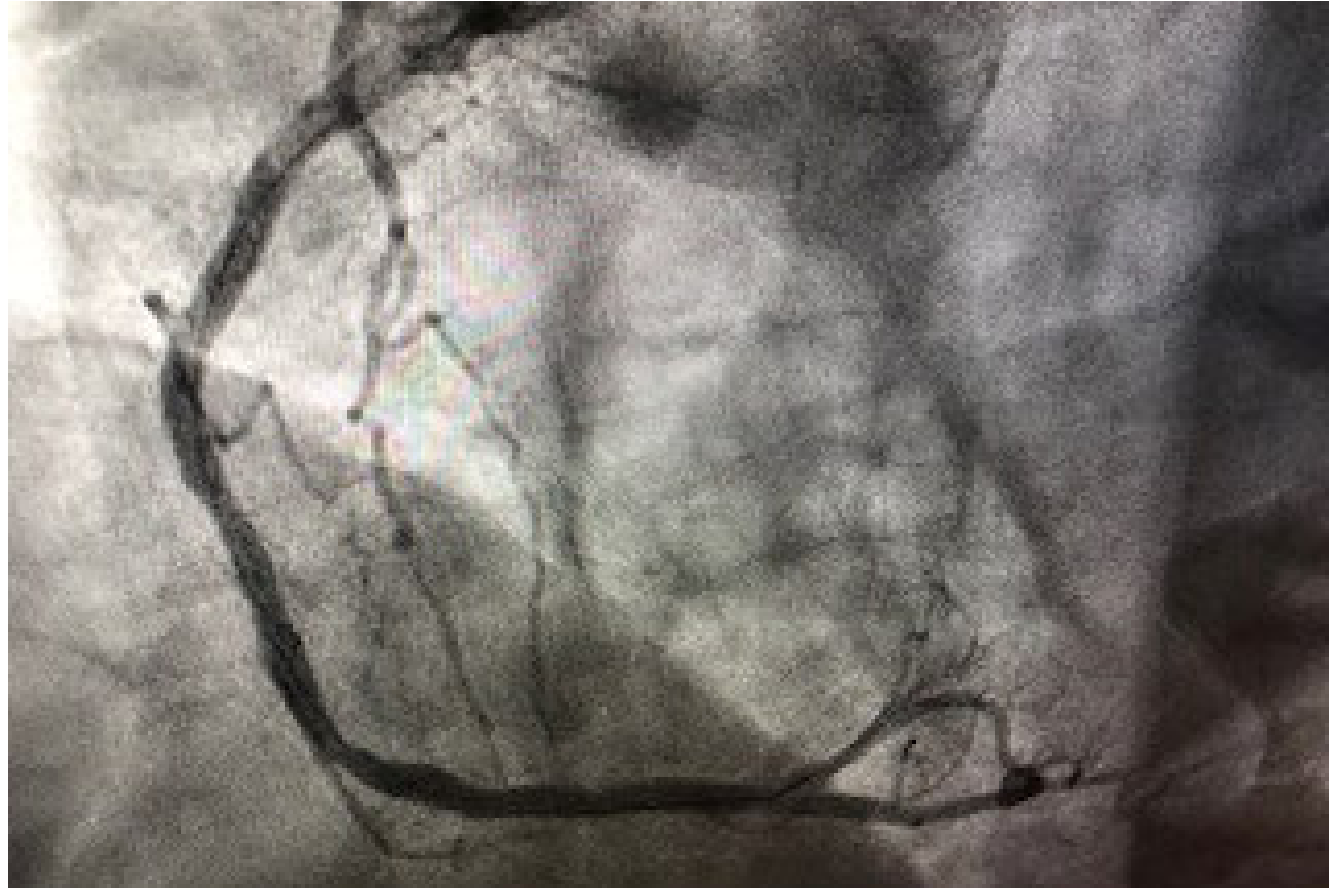

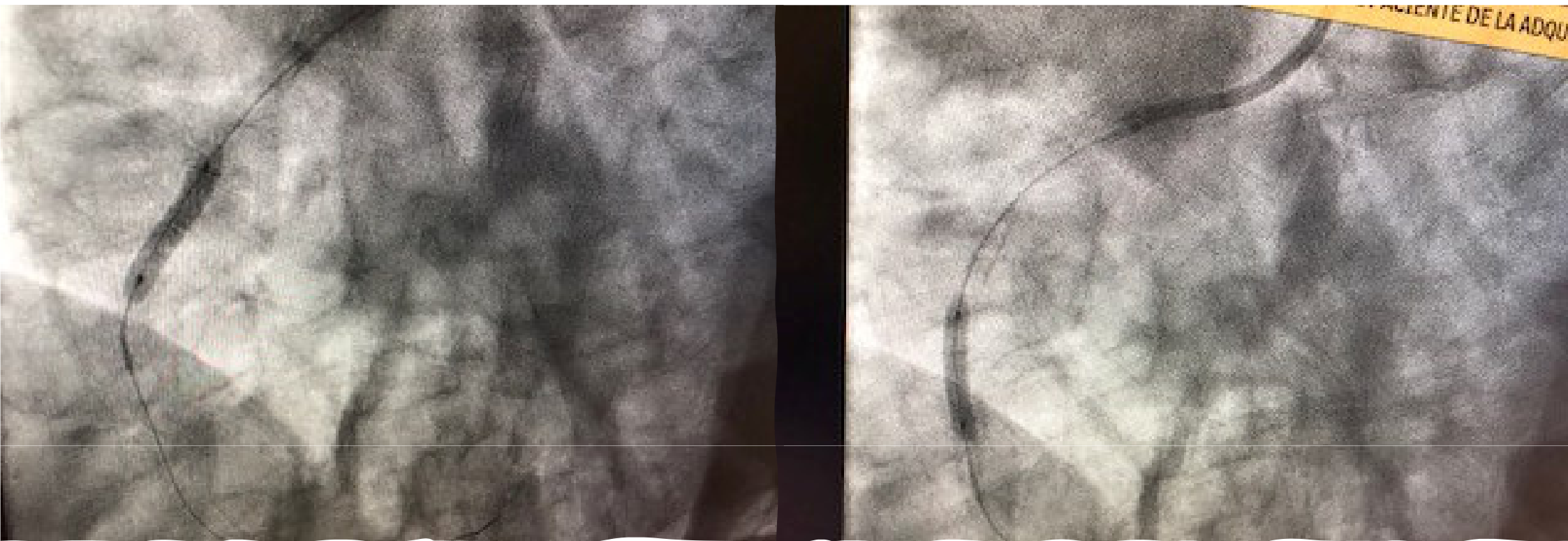Implante de stent farmacoactivo (Orsiro 2,5x22mm)

Implante de dos stents solapados en CD proximal-media (Orsiro 3x30mm, 3x26mm)



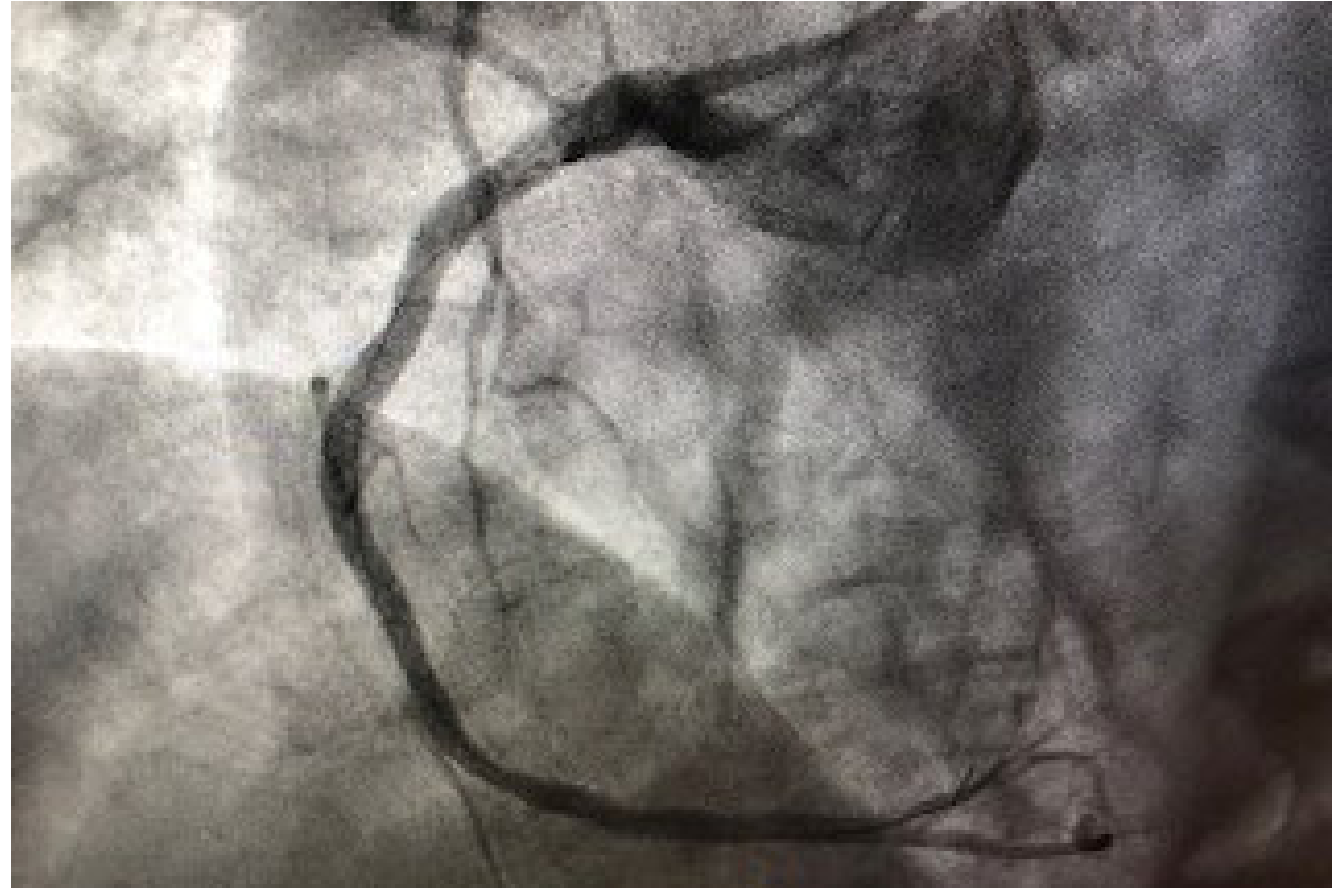Tras
implante de
stents





Sobredilatacion cn balón no compliante (Pantera Leo
3,25mm)

Resultado
final



Evolución

- Sin complicaciones tras procedimiento percutáneo.
- Evolución favorable del proceso infeccioso.
- Alta a domicilio el día 14 de ingreso.